

广东公益恤孤助学促进会重症贫童救助申请表

编号: 2022387

申请日期: 年 月 日

病人资料	姓名	性别	出生年月	身份证号码	户籍所在地								
	唐伟硕	男	2019.7.28	[REDACTED]	广西富川瑶族自治县新华乡								
	参加医保情况		<input checked="" type="checkbox"/> 新农合 <input type="checkbox"/> 城镇居民 <input type="checkbox"/> 企业 <input type="checkbox"/> 其他 <input type="checkbox"/> 无										
	所患疾病		治疗医院		预计医疗费用								
重型β地中海贫血		中山大学附属第一医院		50万~60万									
病人直系亲属资料	姓名	性别	年龄	与患者关系	就业及收入情况	联系电话							
	唐时喜	男	34	父子	无	[REDACTED]							
<table border="1" style="width: 100%; border-collapse: collapse;"> <tr> <td style="width: 15%; text-align: center; vertical-align: middle;">申请救助理由</td> <td colspan="6"> <p>患者唐伟硕,今年3岁确诊为重症地中海贫血症,目前在中山大学附属第一医院治疗,从确诊到现在花费20多万,后期需进行造血干细胞移植手术预估费用高达50万以上。</p> <p>本人保证上述情况完全真实。</p> <p>申请人签名: <u>唐时喜</u> 2022年 7月 15日</p> </td> </tr> </table>							申请救助理由	<p>患者唐伟硕,今年3岁确诊为重症地中海贫血症,目前在中山大学附属第一医院治疗,从确诊到现在花费20多万,后期需进行造血干细胞移植手术预估费用高达50万以上。</p> <p>本人保证上述情况完全真实。</p> <p>申请人签名: <u>唐时喜</u> 2022年 7月 15日</p>					
申请救助理由	<p>患者唐伟硕,今年3岁确诊为重症地中海贫血症,目前在中山大学附属第一医院治疗,从确诊到现在花费20多万,后期需进行造血干细胞移植手术预估费用高达50万以上。</p> <p>本人保证上述情况完全真实。</p> <p>申请人签名: <u>唐时喜</u> 2022年 7月 15日</p>												
医院填写	<p>疾病诊断及治疗(费用):</p> <p>确诊重型β地中海贫血,本次住院拟行HSCT,已花费近10万,估计还要20万以上。</p> <p style="text-align: right;">医师签名: <u>李利</u> 2022年 7月 16日</p> <p style="text-align: right;"></p> <p>医院(宣传处)意见: <u>情况属实,请求救助</u></p> <p>建议给予医疗救助金30000元。</p> <p>(大写: <u>叁万 仟 伍 佰 零 拾 伍 元 正</u>分)</p> <p style="text-align: right;">负责人签名: <u>李利</u> 2022年 7月 26日</p>												
<p>广东公益恤孤助学促进会意见: <u>同意救助壹万之整</u></p>													
<p>负责人(签名): <u>李利</u> 2022年 8月 1日</p>													



廣東公益恤孤助學促進會

Orphan Education Society Guangdong

重症貧童救助款收據

病童姓名: 唐偉碩 性別: 男 年齡: 3歲
病種: 重型β型地中海貧血 治療醫院: 中山大學附屬第一醫院

今收到廣東公益恤孤助學促進會救助款 10,000 元(大写: 人民幣 壹萬元整), 將作為唐偉碩的治療費用。

受助人(監護人): 唐時喜

電 話: [REDACTED]

見證人(記者/志願者/捐贈方代表等): /

電 話: /

經辦人: 梁弋

電 話: 13822279353

日 期: 2022年8月2日

姓名：唐伟硕

科别：儿科二科

床号：022

住院号：0030835664

出院患者疾病证明书


姓名：唐伟硕 性别：男 年龄：2岁 出院科别：儿科二科 住院号：0030835664

入院日期：2022年06月23日 出院日期：2022年06月28日

出院诊断：1. 重型β型地中海贫血(β 41-42/β 71-72), 2. 龋齿, 3. 脾大, 4. 左室肥大, 5. 扁桃体肥大(双侧腭扁桃体增大)

入院情况及诊疗经过：入院后查：血WBC $15.55 \times 10^9/L$, NEUT# $3.06 \times 10^9/L$, LY# $11.14 \times 10^9/L$, Hb 120g/L, Ht 0.368, MCHC 326.0g/L, MCH 24.10pg, MCV 73.90fL, PLT $165 \times 10^9/L$, 网织红细胞# $0.0473 \times 10^{12}/L$, CREA 22umol/L, CHOL 3.5mmol/L, ALT 12U/L, ALB 45.1g/L, sTfR 12.27mg/L, sFer 1548.8 μg/L, NT-proBNP 208.0pg/mL, 甲状腺组合II: TSH 6.270uIU/mL, 游离T4 9.000pmol/L, 总T4 82.700nmol/L, 25羟维生素D 37ng/mL, 皮质醇、(ACTH)8AM、EB-DNA、CMV-DNA、PPD-test、结核菌干扰素释放试验、产前(新生儿)感染组合(IgM)、肝炎系列、感染筛查组合1、出凝血常规、葡萄糖-6-磷酸脱氢酶活性检测、尿常规分析、粪便常规等未见异常。06-25腹部B超：脾大。肝脏、胆囊、胆管、胰腺、脾脏超声检查未见异常。双肾、膀胱、双输尿管超声检查未见异常。腹膜后未见异常肿大淋巴结。06-24心脏B超：左室增大(EF 67%)。06-24颅脑MRI：颅骨增厚，余头颅MRI未见异常。腺样体增生，双侧腭扁桃体增大。06-27胸部CT平扫+增强结果未回。入院行移植相关检查，继续予羟基脲口服，06-25加用恩瑞格祛铁治疗，06-27加用依木兰口服。患儿一般情况可，予办理出院。

医师：


林海峰
2022年06月28日

证明

兹证明 唐伟硕 (身份证号码: 4511230021639)
家庭住址: 新华乡新华村) ,
家庭为农村低保救助对象家庭。

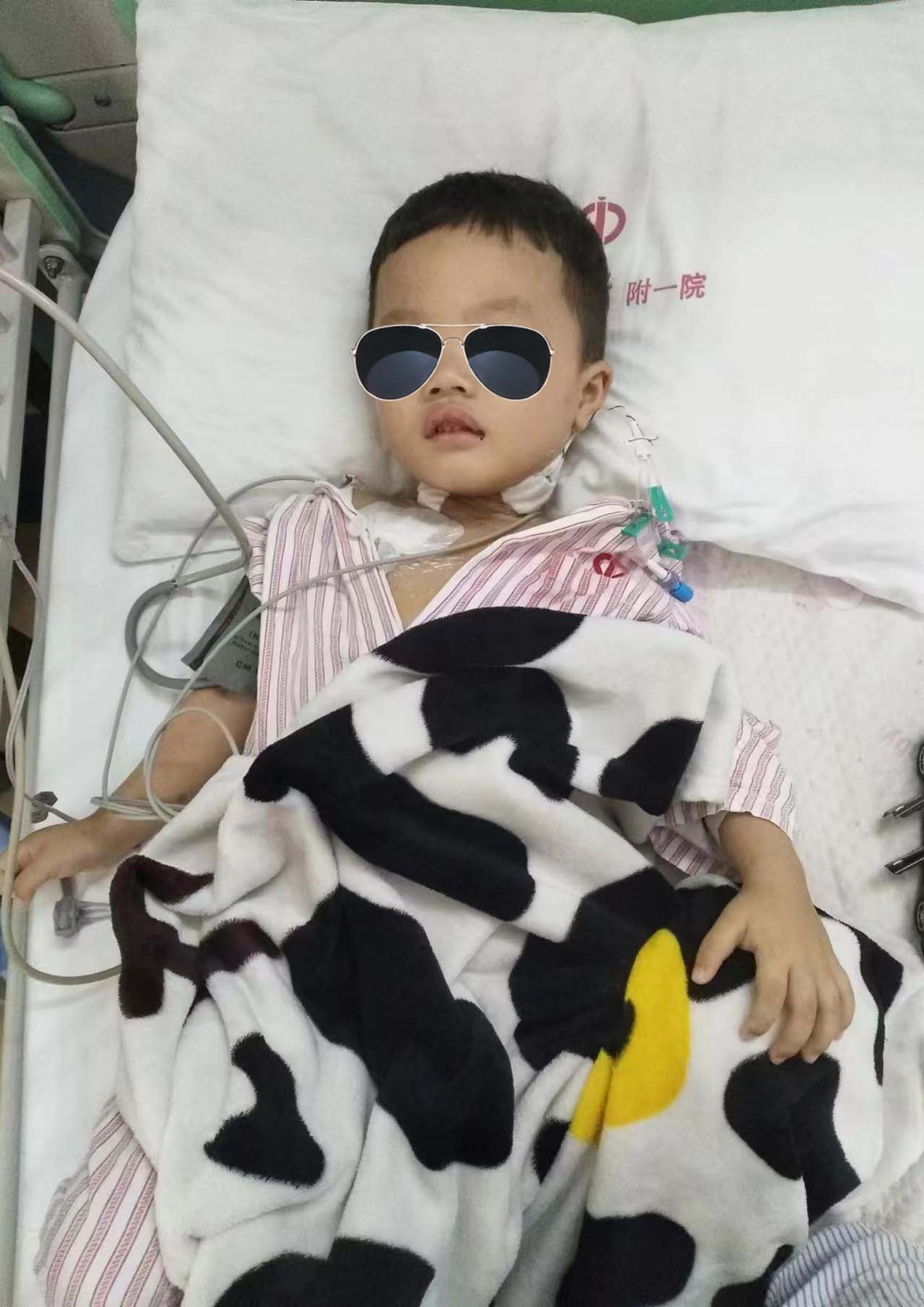该家庭开始享受日期为: 2022年07月01日

该证明开具日期为2022年07月18日, 自开具日期起有效期
为6个月。

家庭成员列表

序号	姓名	身份证号	享受月份	开始享受时间
1	唐伟硕	4511230021639	07月	2022年07月01日





附一院